Akciğer ve Mediastinal Lezyonlarda Preoperatif Tahminlerimizin Analizi

Analyses of Preoperative Presumptive Diagnosis in Lung and Mediastinal Lesions

Preoperatif Tahminlerimizin Analizi / Analyse of Our Preoperative Estimations

Ekber Şahin[1], Şule Karadayı[2], Aydın Nadir[1], Burçin Çelik[1], Hafize Sezer[3], Melih Kaptanoğlu[1]
[1] Göğüs Cerrahisi, [2] Acil Tıp, [3] İstatistik, Cumhuriyet Üniversitesi Tıp Fakültesi, Sivas, Türkiye.

Özet

Amaç

Bu çalışmanın amacı preoperatif histopatolojik tanısı olmayan hastalarımızda preoperatif tanı tahminleri ile postoperatif patoloji sonuçlarını karşılaştırmaktır.

Gereç ve Yöntemler

Çalışmamıza Aralık 2005- Aralık 2008 tarihleri arasında akciğer veya mediastinal lezyon nedeniyle opere ettiğimiz 65 hasta dahil edildi. Tüm hastalara 3'er adet tanı tahmininde bulunuldu ve patoloji sonuçları ile karşılaştırıldı. Veriler değerlendirilirken ROC analizi kullanıldı.

Bulgular

Postoperatif patolojik tanılar şöyleydi: akciğer kanseri % 23.1 (15/65), hidatik kist % 23.1 (15/65), sarkoidoz %13.8 (9/65), tüberküloz % 9.2 (6/65) ve diğer hastalıklar %30.8 (20/65). Akciğer kanseri, hidatik kist, sarkoidoz ve tüberküloz için tahminlerimizin duyarlılık oranları sırasıyla % 80, % 93.3, % 50 ve % 66.7'ydi.

Sonuç

Preoperatif tanı konulamayan olgularda akciğer kanseri ve hidatik kistten şüpheleniliyorsa eksploratif torakotomiden kaçınılmamalıdır. Tüberküloz ve sarkoidozdan şüphelenilen olgularda ise daha detaylı preoperatif incelemeye gereksinim vardır.

Anahtar Kelimeler

Bilgisayarlı Tomografi, Akciğer, Akciğer Kanseri, Hidatik Kist, Mediastinum.

Abstract

Aim

The aim of this study was to investigate the correlation of preoperative presumptive and final histological diagnosis in patients without previous histological evaluation.

Matherial and Methods

We enrolled sixty-five patients who were operated for lung and mediastinal lesions between December 2005 and December 2008. In all patients, three presumptive diagnosises were established and they were compared to final histological diagnosis. ROC curve was used for analysing data.

Results

Postoperative histological diagnosis were as follows: lung cancer 23.1 % (15/65), hydatid cyst 23.1% (15/65), sarcoidosis 13.8% (9/65), tuberculosis 9.2% (6/65) and other disease 30.8 % (20/65). Sensitivity of presumption in the diagnosis of lung cancer, hydatid cyst, tuberculosis and sarcoidosis were 80%, 93.3%, 50% , 66.7% respectively.

Conclusion

We think that the exploratory thoracotomy should be performed when the lung cancer and hydatid cyst are suspected for diagnosis. For accurate diagnosis of tuberculosis and sarcoidosis, more detailed and careful preoperative laboratory studies should be done.

Keywords

Computed Tomography, Lung, Lung Cancer, Hydatid disease, Mediastinum.

DOI: 10.4328/JCAM.10.3.13 **Received:** 29.11.2009 **Accepted:** 06.01.2010 **Printed:** 01.09.2010 J.Clin.Anal.Med.2010;1(3):13-17

Corresponding Author: Şule Karadayı, Cumhuriyet Üniversitesi Tıp Fakültesi Acil Tıp Anabilim Dalı, 58140, Sivas, Türkiye.
Phone : +90346 2580528 **Fax:** +900346 2581305 **E-mail:** sulekaradayi73@yahoo.com

Giriş

Akciğer ve mediastinal lezyonlar, Göğüs Cerrahisi kliniklerinde en sık karşılaşılan durumlardır. Bu lezyonlarda kesin histopatolojik tanıya ulaşmak ve uygun tedaviyi seçmek algoritmadaki en önemli basamaklardır. Tanıda hastanın hikayesi, özgeçmişi, soygeçmişi ve fizik muayenesine ek olarak yapılan laboratuar, radyolojik ve girişimsel tetkikler klinisyenlere yardımcı olmaktadır. Ancak yapılan bütün preoperatif değerlendirmelere karşın kesin tanıya ulaşılamadığı durumlar hiç de az değildir. Örneğin Sırmalı ve arkadaşları [1] ameliyat ettikleri akciğer kanserli hastalarının %21,6'sında preoperatif dönemde yapılan bütün tetkiklere rağmen tanı koyamadıklarını ve tanı olmadan operasyona girmek zorunda kaldıklarını bildirmişlerdir. Nashef ve arkadaşları [2] ise kendi hastaları için bu oranı %26 olarak bildirmişlerdir. Bu durumda cerrah bir ön tanıyla (akciğer kanseri, kist hidatik, tüberküloz, lenfoma vb.) ameliyata girmekte ve ameliyatı buna göre planlamaktadır. Ancak cerrahi planlanırken de uygulanan genel anestezi ve operasyon açısından riskler göz önünde bulundurulmalıdır [3].

Çalışmamızın amacı, kliniğimize sevk edilmiş histopatolojik tanısı olmayan, akciğer ve mediastinal lezyonu olan hastalarda preoperatif dönemde tanı tahminlerinde bulunarak, ameliyat sonrası kesin histopatolojik tanıları ile uyumluluğunu araştırmaktır.

Gereç ve Yöntemler

Bu çalışmada, Aralık 2005-Aralık 2008 tarihleri arasında akciğer veya mediastinal lezyon nedeniyle ameliyat edilen ve preoperatif kesin histopatolojik tanısı olmayan 65 hasta prospektif olarak incelenmiştir. Çalışmaya preoperatif transtorasik ince iğne aspirasyon biyopsisi (TTİİAB), bronkoskopik biyopsi, balgamda ARB, balgam ya da plevra sıvı sitolojisi incelemeleri gibi tetkiklerle tanı konulan hastalar dahil edilmedi. Hastaların tümüne posteroanterior (PA) ve lateral akciğer grafisi ve toraks bilgisayarlı tomografi (toraks BT) çekildi. Ön tanı tahmininde bulunurken hastanın yaşı, şikayetleri, özgeçmişi (sigara öyküsü, mesleği vb.), soy geçmişi, fizik muayenesi, görüntüleme yöntemleri (PA ve lateral akciğer grafisi, toraks BT) göz önünde bulundurul-

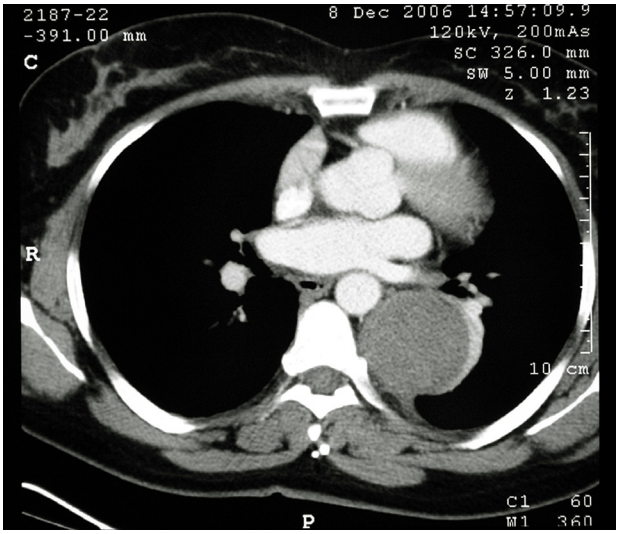

Resim 1. Preoperatif her 3 tahminimiz de kist hidatik iken, postoperatif patolojik tanısı schwannom çıkan hastamızın toraks BT görüntüsü.

du. Hastaların toraks BT'leri incelenirken lezyonların lokalizasyonu, büyüklüğü, sınırlarının düzenli olup olmaması ve dansitesine dikkat edildi. Tüm hastalara klinik ve radyolojik özellikleri göz önünde bulundurularak 3 göğüs cerrahisi uzmanı tarafından ortaklaşa karar verilerek üçer adet tanı tahmininde bulunuldu. Tüm hastaların tanı tahminini aynı göğüs cerrahları yaptı. En yüksek olasılık verdiğimiz tanı tahminimiz 1 numaralı tahmin iken, 2. tahminimiz biraz daha az olasılık verdiğimiz tahmindi. Üç numaralı tahminimiz ise en az olasılık verdiğimiz tahminimizdi. Tüm tahminler preoperatif dönemde kaydedildi ve tanı tahminleri postoperatif kesin histopatolojik sonuçlarla karşılaştırıldı. Preoperatif tahminlerimizde malignite yada hidatik kist şüphesi yüksek olanlara, mediastende 1 cm'in üzerinde lenfadenopatisi olanlara, mediastinal kistik yada kitlesel lezyonu olanlara cerrahi uygulandı. Resim 1 ve 2'de preo-

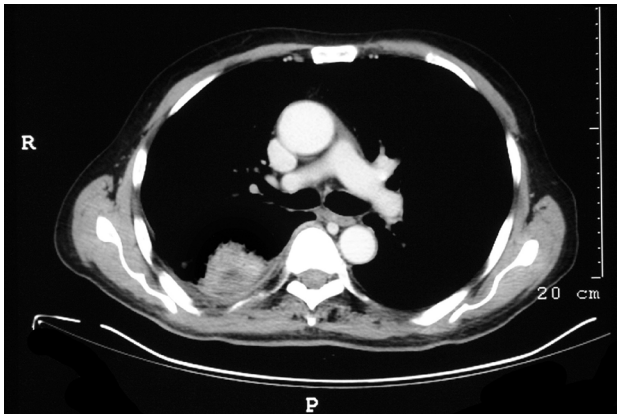

Resim 2. Preoperatif her 3 tahminimiz de akciğer kanseri iken, postoperatif patolojik tanısı organize pnömoni çıkan hastamızın toraks BT görüntüsü.

peratif tanı tahminlerimiz ile postoperatif sonuçları uyuşmayan 2 hastanın bilgisayarlı tomografi görüntüleri izlenmektedir.

İstatistiksel değerlendirmede SPSS 14.0 for Windows versiyonu kullanıldı. Hastalara ait parametreler ortalama ± standart sapma olarak verildi. $p<0.05$ değeri istatistiksel olarak anlamlı kabul edildi. İstatistiksel olarak Alıcı Çalışma Karakteristikleri (Receiver Operation Characteristics - ROC) analizi kullanıldı.

Bulgular

Aralık 2005-Aralık 2008 tarihleri arasında kliniğimizce akciğerde, mediastende yada plevrada kitle, kistik lezyon yada LAP nedeniyle opere edilen toplam hasta sayısı 155'dir. Bunlar arasından preoperatif tanısı olmayan ve çalışmaya dahil edilen 65 hastanın 33'ü erkek (%50.8), 32'si (%49.2) kadındı. Hastaların yaş ortalaması 42.2±17.8 (5–76) yıl olarak saptandı. Hastalarda izlenen semptomlar sırasıyla 22 (%33.8) hastada nefes darlığı, 22 (%33.8) hastada göğüs ağrısı, 20 (%30.8) hastada öksürük, 13 (%20) hastada hemoptizi idi. İki hasta ise (%3) asemptomakti. Hastaların %46'sı sigara içicisiydi.

Preoperatif radyolojik değerlendirmeye göre en sık izlenen lezyonlar; 17 (%26.2) hastada parankimal solid lezyon, 16 (%24.6) hastada mediastinal yerleşimli lenfadenopati

Tablo 1. Preoperatif radyolojik değerlendirmeye göre lezyonların dağılımları

Preoperatif Lezyonun Radyolojik Değerlendirilmesi	Hasta Sayısı (%)
Akciğer parankiminde solid lezyon	17 (%26.2)
Mediastende LAP, kitle veya kist	16 (%24.6)
Akciğer parankiminde kistik lezyon	14 (%21.5)
Parankimde konsolidasyon	6 (%9.2)
Parankimde kaviter lezyon	4 (%6.2)
Soliter pulmoner nodül	3 (%4.6)
Akciğerde çoklu hava kisti	1 (%1.5)
Buzlu cam görünümü	1 (%1.5)
Plevral efüzyon	1 (%1.5)
Bronşiektazi	1 (%1.5)
Amfizematöz değişiklikler	1 (%1.5)

Not: Akciğerinde kistik lezyon olan bir hastada ve akciğerinde kitle lezyonu olan 3 hastada radyolojik olarak mediastinal LAP'ler de izlenmekteydi.

Tablo 2. Preoperatif tanı tahminleri ile postoperatif patoloji sonuçlarının arşılaştırılması

Preop Tahminler	Postoperatif histopatolojik tanı				
	Akciğer Ca	Kist Hidatik	Tüberküloz	Sarkoidoz	Diğer Hastalıklar
Akciğer Ca (n=15)	12	0	0	1	2
Kist Hidatik (n=15)	1	14	0	0	0
Tüberküloz(n=6)	1	0	3	1	1
Sarkoidoz (n=9)	1	0	0	6	2
Diğer Hastalıklar* (n=20)	4	1	0	0	15
Toplam (n=65)	19	15	3	8	20

* organize pnömoni (n=4), bronşiektazi (n=2), bronkojenik kist (n=1), schwannoma (n=1), benign mezanşimal lezyon (n=1), reaktif lenf bezi hiperplazisi (n=1), kr. nonspesifik plörit(n=1), lenfoma (n=1), nonspesifik interstisyel fibrozis (n=1), timoma (n=1), atelektatik ve amfizematöz akciğer (n=1), inflamatuar psödotümör (n=1), konjenital kistik adenomatoid malformasyon (n=1), perikardiyal kist (n=1), timik hiperplazi (n=1) ve hamartom (n=1).

Tablo 3. Akciğer kanseri tanısına göre tahminlerin analizi

	Her üç tahminde de Akciğer ca bulunmayanlar	İkinci ya da üçüncü tahminlerden birinde akciğer ca bulunanlar	Sadece birinci tahminde akciğer ca bulunanlar	Üç tahminin hepsi de akciğer ca olanlar	Toplam
Postop tanı Akciğer ca değil	39	4	6	1	50
Postop tanı akciğer ca	1	2	3	9	15
Toplam	40	6	9	10	65

1. Her üç tahminde de akciğer ca bulunmayanlar 2. İkinci ya da üçüncü tahminlerden birinde akciğer ca bulunanlar 3. Sadece birinci tahminde akciğer ca bulunanlar 4. Üç tahminin hepsi de akciğer ca olanlar

Tablo 4. Kist hidatik tanısına göre tahminlerin analizi

	Her üç tahminde de Kist hidatik bulunmayanlar	İkinci ya da üçüncü tahminlerden birinde Kist hidatik bulunanlar	Sadece birinci tahminde Kist hidatik bulunanlar	Üç tahminin hepsi de Kist hidatik olanlar	Toplam
Postop tanı kist hidatik değil	43	6	0	1	50
Postop tanı kist hidatik	0	1	2	12	15
Toplam	43	7	2	13	65

Tablo 5. Preoperatif tahminlerin doğruluk, duyarlılık ve özgüllük oranları

	Doğruluk	Duyarlılık	Özgüllük	ROC	p	95%CI
Akciğer kanseri	%84.6	%80	%86	0.91 ± 0.05	<0.01	0.822–1.0
Kist hidatik	%96.9	%93.3	%98	0.98 ±0.014	<0.001	0.956–1.0
Tüberküloz	%93.8	%50	%98.3	0.74 ± 0.13	0.054	0.481–1.0
Sarkoidoz	%92.3	%66.7	%96.4	0.81± 0.09	<0.01	0.625–1.0

hastada preoperatif doku tanısı ile ameliyata girmek ister [4]. Bu ameliyat öncesi hastanın bilgilendirilmesinde, ameliyat sırasında ortaya çıkabilecek sorunların önceden tahmininde ve önlenmesinde, ameliyat sırasında tedavi değişikliği olasılığında, kan ve ürünlerinin kullanımında, nutrisyon ve psikolojik tedavi desteği gibi pek çok konuda

(LAP) ve/veya kitle, 14 (%21.5) hastada parankimal kistik lezyon şeklindeydi. Preoperatif radyolojik değerlendirmeye göre lezyonların dağılımları Tablo 1'de gösterilmektedir. Hastaların sadece bir tanesinde 2 adet kistik lezyon vardı, bunun dışında çoklu lezyonu olan yoktu. Radyolojik olarak lezyonların çaplarına bakıldığında; solid lezyonların ortalama çapı 4.4±2.31 (2–11) cm iken, kistik lezyonların ortalama çapı 6.1±2.56 (3–10) cm olarak saptandı.

Preoperatif tanıya yönelik invaziv girişim olarak; 21 hastaya fleksibl bronkoskopi, 5 hastaya rijid bronkoskopi, 2 hastaya TTİİAB uygulandı ancak tanıya ulaşılamadı. Preoperatif tahminler arasında 15 (%23.1) hastada akciğer kanseri ve yine 15 (%23.1) hastada kist hidatik en fazla tahmin edilen hastalıklardı. Hastaların 48'ine (%74) torakotomi, 15'ine (%23) mediastinoskopi, 2'sine (%3) median sternotomi yoluyla girişim uygulandı. Ameliyat sırasında 13 (%20) hastada "frozen" çalışıldı.

Postoperatif histopatolojik tanıları ise; 15 (%23.1) hastada akciğer kanseri, 15 (%23.1) hastada hidatik kist, 9 (%13.8) hastada sarkoidoz, 6 (%9.2) hastada tüberküloz ve 20 (%30.8) hastada diğer hastalıklar şeklindeydi (Tablo 2).

Akciğer kanserli 15 hastanın 14'ünde (%93.3) (Tablo 3), hidatik kistli hastaların ise tümünde (%100) preoperatif üç tahminden en azından biri doğruydu (Tablo 4). Akciğer kanseri, kist hidatik, tüberküloz ve sarkoidoz gibi çalışmamızda en sık tanı alan hastalıklarda preoperatif tahminlerimizin doğruluk, sensitivite ve spesifite oranları Tablo 5'de gösterilmişlerdir.

Tartışma

Akciğer ve mediastinal lezyonların aydınlatılmasında anamnez ve fizik muayene, labarotuar ve radyolojik incelemeler (PA akciğer grafi, toraks BT vb.), gerek duyulan hallerde ise bronkoskopi, TTİİAB gibi invaziv girişimlerden yararlanılır. Toraks BT, lezyonların özelliğini belirlemede yüksek spesifite, kabul edilebilir sensitivite ve doğruluk oranları ile iyi bir seçenek olmasına rağmen, cerrah malignite düşündüğü

önem taşır. Ancak ameliyat öncesi doku tanısının mümkün olmadığı durumlarda cerrahın preoperatif ön tanısının ameliyat sonrası tanı ile ne kadar uyumlu olduğu araştırmamızın konusu olmuştur.

Tanı tahminleri irdelendiğinde yaş, kanser için bağımsız bir faktör olarak dikkatimizi çekti. Otuz yaşın altındaki hastalarda akciğer kanseri, preoperatif tanı tahminlerimizde yoktu. Nitekim Okada ve arkadaşlarının [5] küçük hücre dışı akciğer kanserli (KHDAK) 1465 hastadan oluşan serilerinde erken evre hastalarının yaş ortalaması 63.3 iken geç evre hastalarının yaş ortalaması 65.0'di. Waele ve arkadaşlarının [6] 104 KHDAK'li hastalarının yaş ortalaması 64.3'dü. Çalışmamızdaki akciğer kanserli hastalarımızın yaş ortalaması ise 58.1 olarak saptandı. Böylece 30 yaş altı hastalardaki preoperatif tahminlerimizde akciğer kanserinin en son düşünülmesi, akciğer kanserinin ileri yaş hastalığı olmasının doğal bir sonucudur. Tüberküloz, sarkoidoz ve kist hidatik tahmininde bulunurken ise hastaların yaşlarının bir önemi yoktu.

Hastaların sigara içme öyküsü kanser tanı tahmininde göz önünde bulundurduğumuz faktörlerden biriydi. Günde içilen sigara sayısı ve toplam sigara içme süresiyle orantılı olarak akciğer kanseri riski artmaktadır [7]. Shimizu'nun çalışmasında [8]; akciğer kanserli 194 hastadan 124'ü (%63.9) sigara içen grupta, 70'i (%36.1) ise sigara içmeyen gruptandı. Çalışmamızdaki akciğer kanserli 15 hastamızın 8'i sigara içen grupta (%53.3), 7'si (%46.7) ise sigara içmeyen gruptaydı. Olgularımızdaki sigara içme oranının çok yüksek olmaması hasta sayısının az olmasına bağlanabilir.

Kırsal alanda yaşama, düşük sosyoekonomik durum, hayvancılıkla uğraşma, evinde hayvan yetiştirme, membran ekspektorasyonu öyküsü, radyolojik olarak kist hidatikten şüphelenilen olgularda tahminimizi etkiledi. Kist hidatik tanısında cerrahın yüksek doğruluk oranı ile tahmini ülkemizde bu hastalığın endemik görülmesi ve buna ilişkin ameliyatların sık yapılması ile açıklanabilir.

Ailede ya da yakın çevresinde tüberküloz geçirme öyküsü olması tüberkülozdan şüphelendiğimiz olgularda tanı tahminlerimizi kuvvetlendirdi. Fizik muayene bulgularından kaşeksi, solukluk, servikal ve supraklavikular LAP kanser ya da tüberkülozu düşündürdü.

Radyolojik olarak düzensiz konturlu opasite, eşlik eden mediastinal LAP ya da plevral effüzyon maligniteyi düşündürürken, bilateral hiler LAP ve/veya eşlik eden pulmoner infiltrasyon sarkoidozu akla getirdi. Soliter pulmoner nodül (SPN) kenar özellikleri, benign-malign ayırımında önemli ipuçları verebilir. Lezyonun kenarının ışınsal tarzda düzensizlik gösterdiği (korona radiata görünümü) olguların %88-94'ünde patolojik tanı malign olarak tanımlamıştır [9,10]. SPN içinde kalsifikasyon varlığı benign lezyon lehinedir. Santral yerleşimli bir kalsifikasyon granüloma lehine değerlendirilirken, patlamış mısır tarzında kalsifikasyon hamartomalar için tipiktir. Diffüz kalsifikasyonlar benign lezyonların karakteristik özelliğidir. Yalnız bütün kalsifikasyon paternleri benign lezyon olarak değerlendirilmemelidir. Malign SPN'ler % 6–14 oranında kalsifikasyon içerebilir ve bu kalsifikasyonlar genellikle az miktarda ve kenar yerleşimlidir [10].

Özellikle üst loblarda görülen nodüler lezyonlar, fibrotik artıklar tüberkülozu düşündürürken, düzgün sınırlı homojen kistik lezyonlar kist hidatiği düşündürmektedir. Jeong multidedektör dinamik BT ile benign ve malign nodülleri ayırmada %92 doğruluk oranı bildirmektedir [11]. Burns ve arkadaşları [12] akciğerinde nodül ya da kitle olan 107 hastayla yaptıkları bir çalışmada BT raporları ile postoperatif patoloji raporlarını karşılaştırdılar. Akciğer kanseri için duyarlılık oranları %78 iken diğer tanılar için %65'ti. Bu oran çalışmamızdaki akciğer kanserli hastalardaki tahminlerimizin duyarlılık oranına (%80) yakındı. İntratorasik yerleşim gösteren lezyonların tanısında noninvaziv ya da daha az invaziv tetkiklerin yeterli olmadığı durumlarda tedavinin yönlendirilmesi açısından tanısal operatif torasik girişimler düşük morbidite ve mortalite ile önemli yer tutmaktadır [3].

Akciğer kanseri olmayan 50 hastamızdan 11'inde preoperatif tahminlerden biri akciğer kanseri idi. Bu rakam her ne kadar yüksek (%22) gibi görünse de kansermiş gibi hazırlanarak ameliyata girip kanser çıkmaması, tersi durumdan daha avantajlı gibi görülmelidir. Ayrıca akciğer kanseri olan 15 hastanın 14'ünde tanının preoperatif doğru tahmin edilebilmesi de konu kanser olduğunda hassasiyetimizin fazlalığını gösteriyor olabilir.

Kist hidatikli hastalarımızın %93'ünde ilk tanı tahminimiz kist hidatikti. Bunun nedeni kist hidatiğin ülkemizde sık görülmesi, cerrahların bu konuda deneyimli olması ve kist hidatiğin görünümünün tipik olması olabilir. Tüberküloz son yıllarda ülkemizde artmıştır. Resmi rakamlara göre ülkemizde 2004 yılında tüberküloz insidansı 19,799 olgu (27/100,000) olarak bildirilmiştir [13]. Tüberküloz tanı tahminimizdeki düşük duyarlılık (%50) oranı tüberkülozun radyolojik görünümünün tipik olmamasına ve diğer non invaziv tetkiklerin de tanıyı her zaman desteklememesine bağlı olabilir.

Sonuç olarak, çalışmamızdan da çıkarılabileceği gibi ülkemizde oldukça sık rastlanılan akciğer kist hidatiğinin preoperatif tanısında pek sıkıntı yaşanmamaktadır. Eğer preoperatif tanı akciğer kanseri ile uyumlu ise ve yapılan tüm preoperatif girişimlere rağmen tanıya ulaşılamıyorsa eksploratif torakotomiden kaçınılmamalıdır. Tanı konulamayan ve cerrahi eksplorasyona gerek duyulan benign hastalıklar arasında tüberküloz ve sarkoidoz ülkemizde ön sıralarda gelmektedir. Gerek akciğer gerekse de mediastinal lezyonlarda cerrahi eksplorasyon tanıya ulaşmada önemli bir yer tutmaktadır.

Kaynaklar

1. Sırmalı M, Gürsu S, Demirağ F, Topçu S, Karasu S, Aydın E, et al. Göğüs Cerrahisinde İntraoperatif "Frozen" İncelemesinin Önemi. Solunum Hastalıkları 2002; 13: 292-296.
2. Nashef SAM, Kakadellis JG, Hasleton PS, Whittaker JS, Gregory CM, Jones MT. Histological examination of peroperative frozen sections in suspected lung cancer. Thorax 1993;48:388-389.
3. Gözübüyük A, Yücel O, Çaylak H, Balkan A, Kavaklı K, Gürkök S, et al. Tanısal amaçlı torasik girişimler. Gülhane Tıp Derg 2006; 48:30-33.
4. Choi EJ, Jin GY, Han YM, Lee YS, Kweon KS. Solitary Pulmonary Nodule on Helical Dynamic CT Scans: Analysis of the Enhancement Patterns Using a Computer-Aided Diagnosis (CAD) System. Korean Journal of Radiology; 2008; 9(5):401-408.
5. Okada M, Nishio W, Sakamoto T, Uchino K, Yuki T, Nakagawa A, Tsubota N. Evolution of surgical outcomes for nonsmall cell lung cancer: time trends in 1465 consecutive patients undergoing complete resection. Ann Thorac Surg 2004;77:1926-1930.
6. Waele MD, Mitjans MS, Hendriks J, Lauwers P, Sanchis JB, Schil PV, Porta RR. Accuracy and survival of repeat mediastinoscopy after induction therapy for non-small cell lung cancer in a combined series of 104 patients. Eur J Cardiothorac Surg 2008;33:824-828.
7. Tanoue LT, Matthay RA. Lung Cancer: Epidemiology and Carcinogenesis. General thoracic Surgery.InShields TW, Lo Cicero J, Ponn RB Ed. 5.th Edition, 2000; Philadelphia. Lippincott Williams and Wilkins 1215-1228.
8. Shimizu K, Nakata M, Hirami Y, Maeda A and Tanemoto K. Recent results regarding the clinical impact of smoking history on postoperative complications in lung cancer patients. Interact CardioVasc Thorac Surg 2008;7:1001-1006.
9. Yıldız F, Arslan A. Soliter Pulmoner Nodüle Genel Yaklaşım. Toraks dergisi 2001; 2(3):85-90.
10. Huston J, Muhm JR. Solitary pulmonary opacities: plain tomography. Radiology 1987;481-485.
11. Jeong YJ, Lee KS, Jeong SY, Chung MJ, Shim SS, Kim H, et al. Solitary pulmonary nodule: characterization with combined wash-in and washout features at dynamic multi-detector row CT. Radiology 2005;237:675-683.
12. Burns J, Haramati LB, Whitney K, Zelefsky MN. Consistency of reporting basic characteristics of lung nodules and masses on computed tomography. Acad Radiol 2004;11:233-7.
13. Kılıçaslan Z. Dünyada ve Türkiye'de Tüberküloz. Ankem Derg 2007;21(Ek 2):76-80.